

matt; Pronotum und Mesonotum oben glänzend und ziemlich glatt; Thoraxrücken mit starkem Meso-Epinotaleindruck; Epinotum mit starken Zähnen, zwischen denselben querverunzelt. Stielchen gestreckt und schmaler als bei den anderen Formen (s. Fig. 3); Postpetiolus wenig breiter als lang. — L. 3—3,2 mm.

♀. Kopf länger als breit, vorne fast so breit wie hinten, in der Mitte längsgestreift, um das Auge dicht punktiert und nur undeutlich längsgerunzelt ohne erkennbares Bogensystem wie in *huberi rehbinderi*; Postpetiolus mehr als $\frac{1}{3}$ breiter als lang, beide Knoten nur an der Firste glänzend, sonst dicht runzlig punktiert und glanzlos. — L. 4—4,5 mm.

♂. Siehe oben.

Fully im Kanton Wallis (Schweiz).

var. *gallica* n.

♀. Kopfseite noch mehr gebogen als im Typus; Postpetiolus im Verhältnis zum Petiolusknoten viel kürzer; Thoraxrücken kaum eingedrückt; Epinotum mit schwacher Spur von Zähnen.

Marseille, Pyrenäen.

var. *foreli* n. (Fig. 4.)

S. huberi Forel, Ann. Soc. ent. Belgique v. 34, C.R. p. 75. 1890.

S. huberi r. *afes* (Emery) Forel, Mitt. Schweiz. ent. Ges. v. 10, p. 279. 1900.

♀. Kopf etwas breiter als im Typus, die Seiten mehr gerade, Skulptur seichter, die glänzende Fläche mehr ausgedehnt; Eindruck des Thoraxrückens schwach; Epinotumzähne klein und stumpf; Petiolusknoten im Profil oben mehr abgerundet, von oben gesehen viel breiter als beim Typus. Farbe heller, der Kopf kaum gebräunt.

Ost-Algerien. Die Vermutung liegt nahe, in dieser Form den ♀ des *S. afes* entdeckt zu haben; im Zweifel betrachte ich die Varietät als neu.

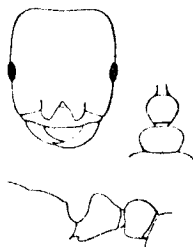


Fig. 4.
Strongylognathus
huberi var. *foreli* ♀.

var. *christophi* Emery.

Ann. Mus. civ. Genova v. 27, p. 439. 1889.

Öfver. Finska vet. soc. v. 20, p. 22. 1898.

Forel, Mitt. Schweiz. ent. Ges. v. 10, p. 280 (♀ nec ♀). 1900.

Ruzsky, Formicar. Imp. Ross. p. 545, 1905.

♀. Kopf bei kleineren Exemplaren etwa wie *huberi* (Typus), bei gröfseren mehr wie bei *foreli*; Farbe dunkel; Skulptur sehr stark, aber mehr wie *huberi* als wie *rehbinderi*; keine deutlichen Bogenstreifen medial vom Auge; die Streifung der Stirn nach